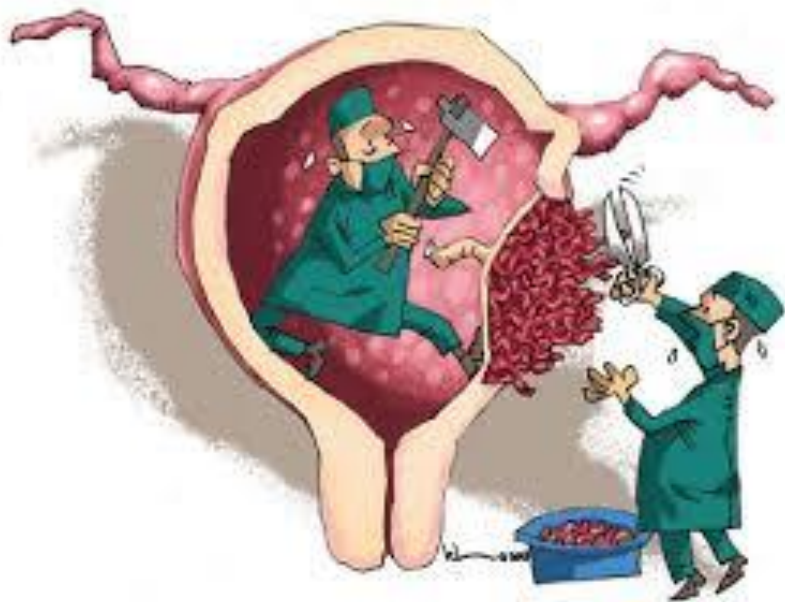


ĐỌA VỠ - VỠ TỬ CUNG

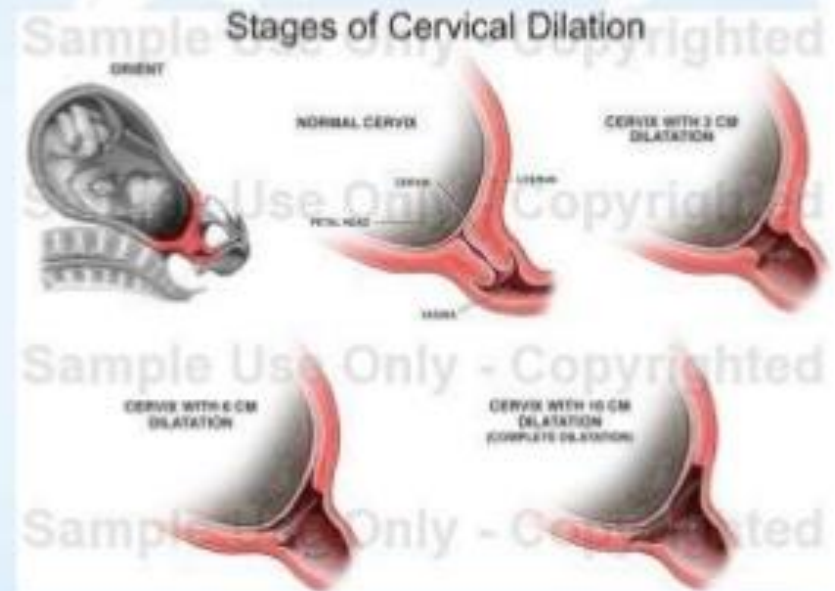


Ths.Bs Nguyễn Thị Thu Hiền

SINH LÝ

❖ Xóa mở cổ tử cung:

- Nhịp nhàn, phù hợp với cơ co tử cung là tiên lượng tốt.
- Ngược lại, nếu cổ tử cung **dày, cứng, phù nề, mở chậm hoặc không mở thêm** là tiên lượng xấu.

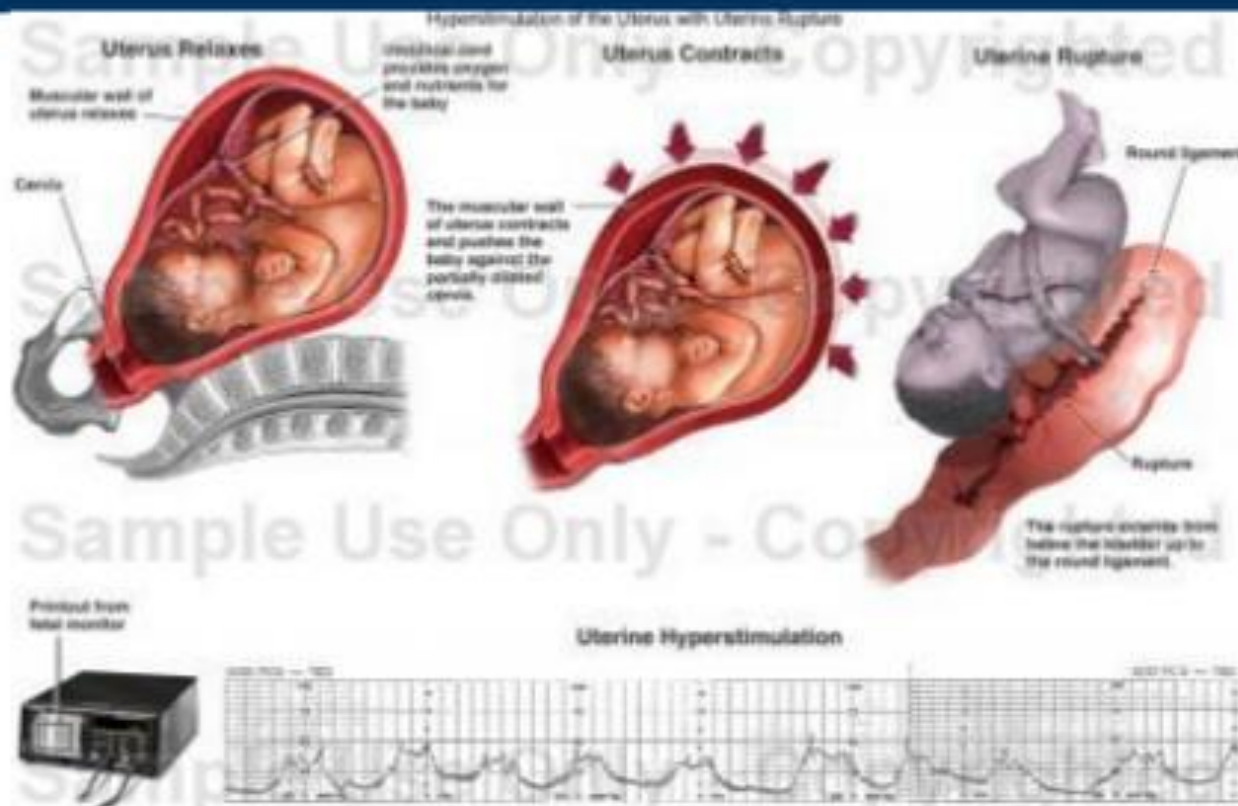


ĐỊNH NGHĨA

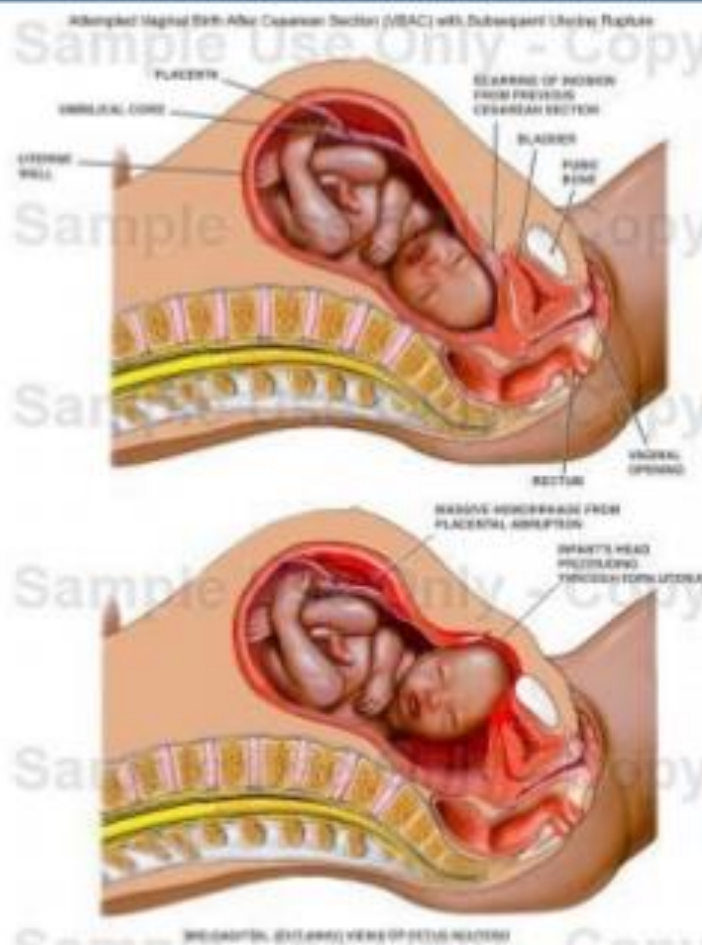
- **Dọa vỡ TC:** là dấu hiệu lâm sàng sắp dẫn tới vỡ TC
- **Vỡ TC:** là một tai biến có thể xảy ra trong chuyển dạ, biểu hiện bằng TC bị vỡ, thai có thể bị đẩy vào trong ổ bụng 1 phần hay toàn bộ thai và rau, tùy theo chỗ vỡ to hay nhỏ, gây tử vong cao
- **Vỡ TC có thể xảy ra nửa cuối thời kỳ thai nghén, vỡ khi mang thai hoặc trước chuyển dạ, thường ở TC có sẹo mổ cũ**



Vỡ tử cung trong thai kỳ

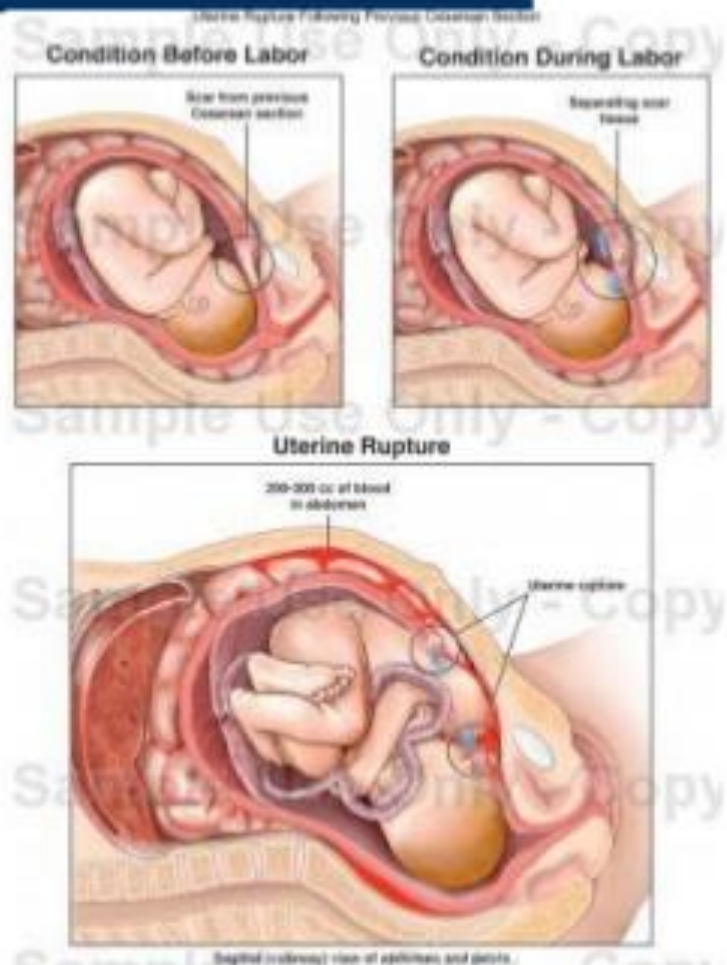


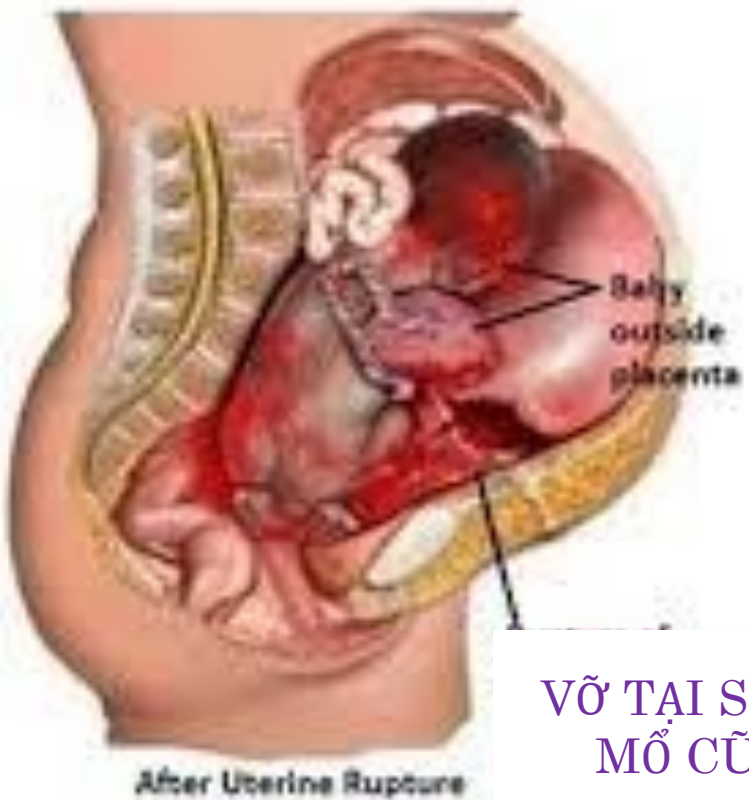
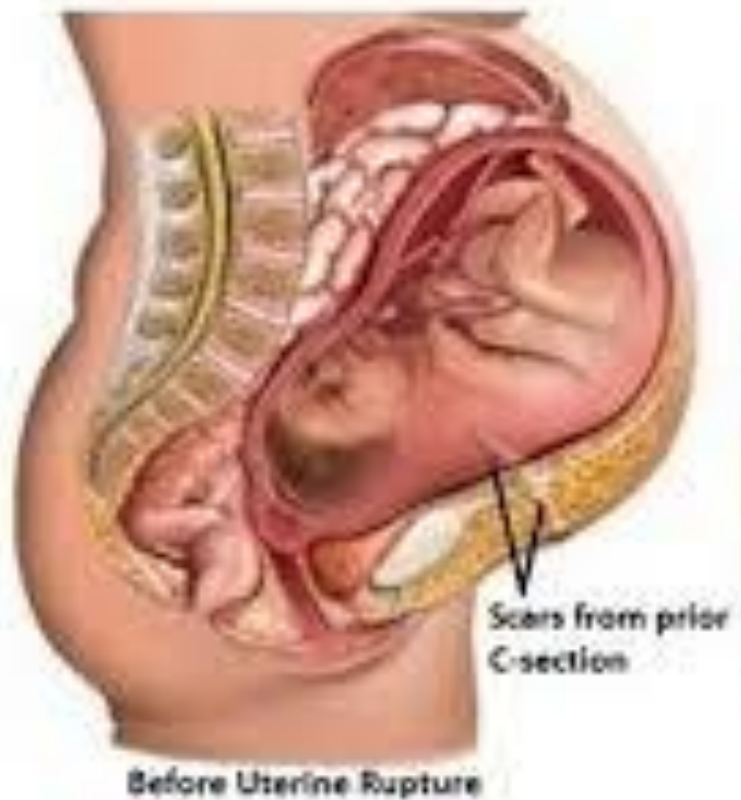Vỡ tử cung trong chuyển dạ



Vỡ tử cung trên sẹo mổ cũ

- Không có triệu chứng dọa vỡ
- Đau trên xương vẹo, ngoài cơn co TC
- Ấn trên xương vẹo, đau nhói
- Thăm Âm Đ có thể có máu tươi





VỠ TẠI SẼO
MỔ CỬ



PHÂN LOẠI:

○ **Vỡ TC có 4 hình thái:**

- ❖ **Vỡ TC hoàn toàn: toàn bộ TC đều bị xé rách. Thai và rau thường bị đẩy vào trong ổ bụng**
- ❖ **Vỡ TC dưới phôi mạc: chỉ lớp niêm mạc và cơ bị xé rách. Thai và rau vẫn còn ở trong TC**
- ❖ **Nứt sẹo mổ ở TC: bị toác ra hoặc bị nứt 1 phần, ít khi chảy máu**
- ❖ **Vỡ TC phức tạp: vỡ TC hoàn toàn, tổn thương kéo dài xuống âm đạo, xé rách bàng quang**



NGUYÊN NHÂN:

- ❖ **NN về phía mẹ:**
 - **Khung chậu hẹp hay bất thường**
 - **TC bị tổn thương**
 - **Khối u tiền đạo**
- ❖ **NN về phía thai:**
 - **Thai to bất xứng đầu chậu, ngôi chỏm sát ay**
 - **Ngôi mông kẹt đầu hậu**
 - **Ngôi thai bất thường**
- ❖ **NN do can thiệp:**
 - **Sử dụng Oxytocin không đúng cách**
 - **Làm giác hút, forceps không đủ điều kiện**
 - **Đẩy bụng thô bạo lúc đẻ, kéo đầu hậu ngôi mông làm vỡ TC từ dưới lên**



LÂM SÀNG :

❖ Dọa vỡ TC:

- Sản phụ đau nhiều
- Dấu hiệu vòng Bandl: đoạn dưới TC tới gần rốn thì co thắt lại làm cho TC có hình quả bầu thắt ở giữa
- Dấu hiệu Frommel: khi thân TC bị đẩy lên cao thì sờ thấy được sợi dây chằng tròn bị kéo dài, căng như 2 sợi dây đàn
- Tim thai chậm hoặc không đều



LÂM SÀNG :

❖ **Vỡ TC:**

- **Đã có dấu hiệu vỡ → đau chói đột ngột → bớt đau + cơn co TC mất**
- **Toàn thân: choáng do mất máu**
- **TC không còn hình trứng**
- **Nắn bụng: bụng trướng, phản ứng thành bụng, nắn được các phần thai nhi dưới da bụng**
- **Tim thai mất**
- **Thăm ÂĐ: ngôi thai lên cao, máu theo găng đỏ tươi**

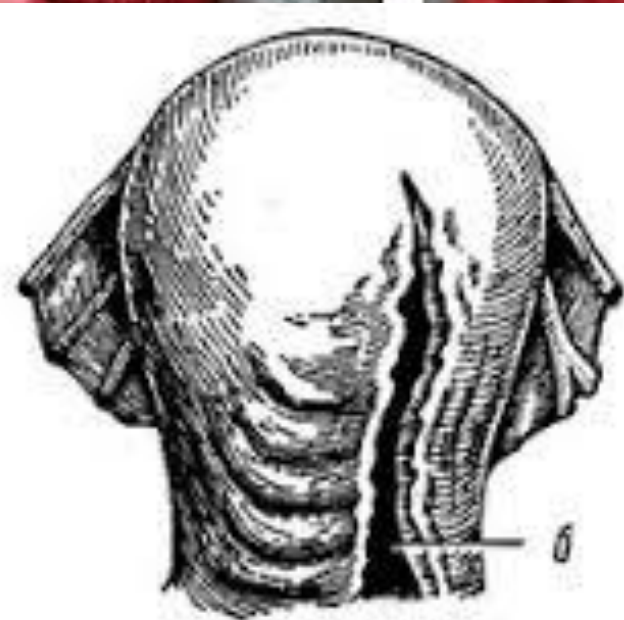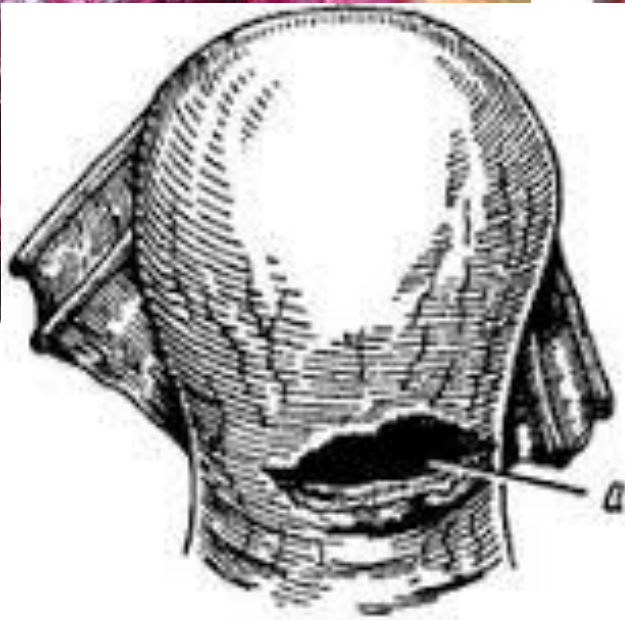
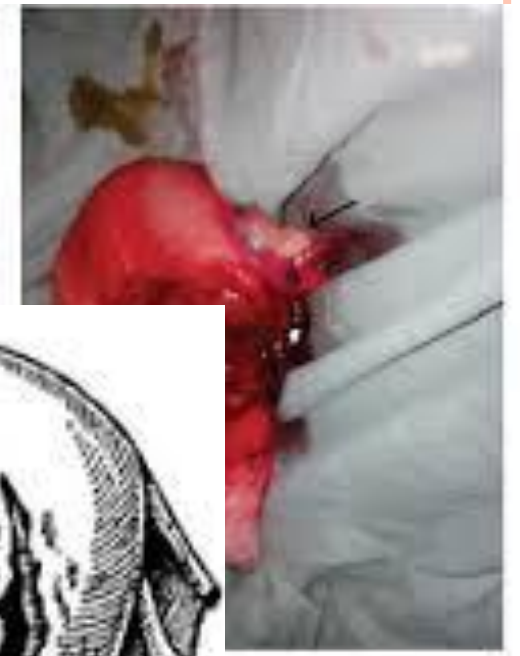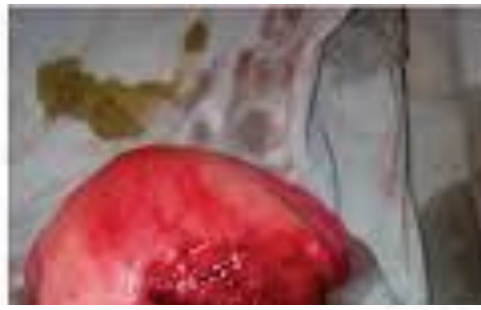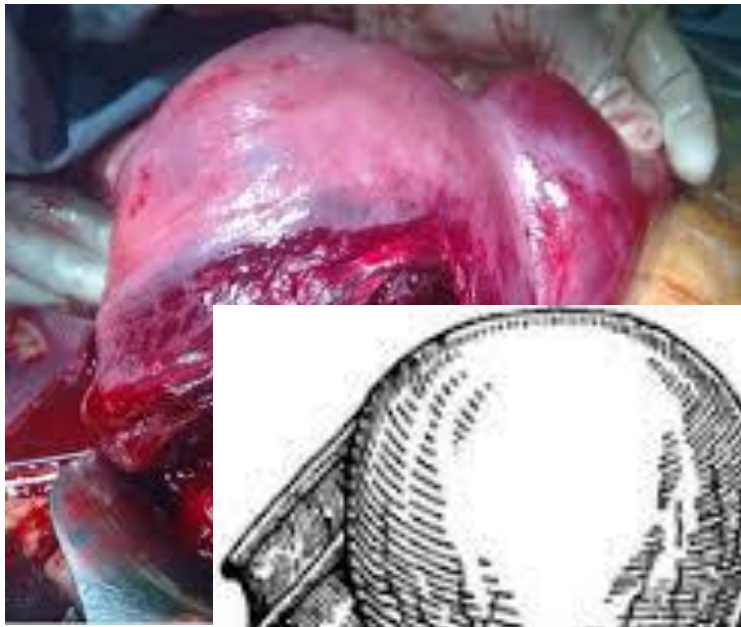
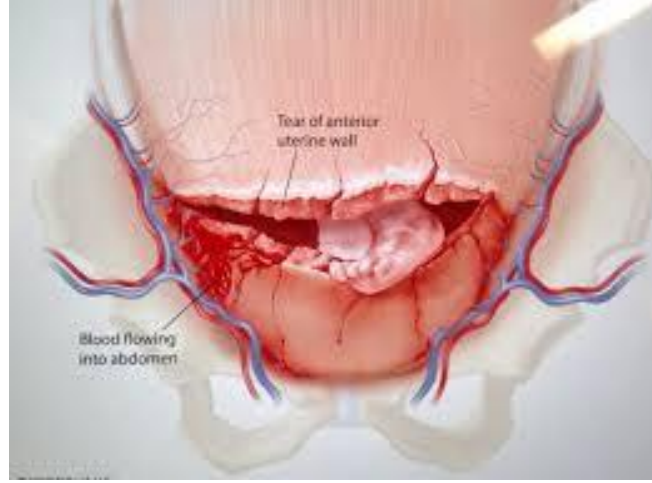
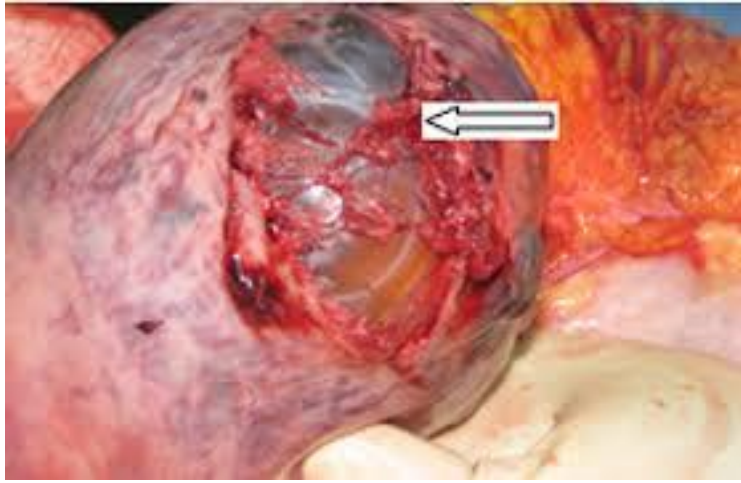


CHĂM SÓC THAI PHỤ:

❖ Nhận định và đánh giá:

- Nguyên nhân tiềm năng
- Theo dõi LS
- Khẩn trương trong xử trí
- Theo dõi tổng trạng, tinh thần, tiến độ chuyển dạ
- Hồi sức khẩn trương khi vỡ, không đợi huyết áp tăng





(b)

